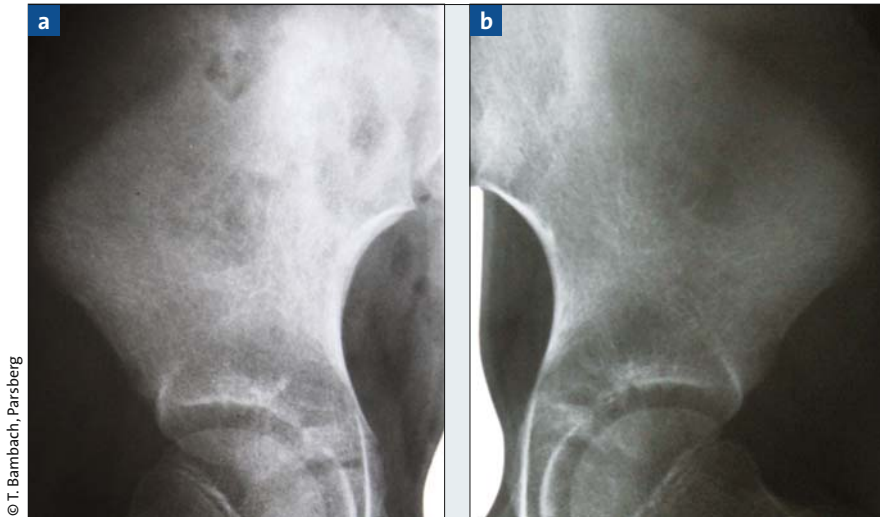


Unklarer Hüftschmerz



© T. Bambach, Parsberg

Abb. 1a und b: Röntgenaufnahme der rechten (a) und linken (b) Hüfte und des Beckens. Am rechten Os Ilium sind mehrere Herde mit osteolytischen Aufhellungen erkennbar.

Vorgeschichte

Vorstellung der 9-jährigen Patientin im September 2009. Im Februar 2009 alio loco eine Operation wegen Brodie-Abszess am linken distalen Unterschenkel mit rückläufigen Beschwerden. Im Juni stationäre Behandlung wegen eines Gelenkergusses an der rechten Hüfte, Vermutung einer Coxitis fugax, nach Punktion kein Keimwachstum festzustellen. Im weiteren Verlauf immer wieder Schmerzen im Hüftbereich rechts, kernspintomografisch auffälliges Knochenmarködem mit Periostreaktion am Ilium, zum Zeitpunkt der Untersuchung im September 2009 massive Schmerzen an der rechten Hüfte, im Beckenbereich, ausstrahlend zum Oberschenkel, auch nachts, Schlaf gestört, Ibuprofen hilft wenig, ansonsten keine Allgemeinsymptome, weder Nachtschweiß, Übelkeit oder Fieber, auffällige Blässe.

Ausgangsbefund

Außer Blässe normaler Allgemeinzustand, Auskleiden wegen Schmerzen der rechten Hüfte erschwert, Gangbild rechts-entlastend, Zehen- und Fersengang möglich, kein Fersenfallschmerz. Kein Druck- oder Klopfschmerz über LWS, Schober 10/14 cm, Finger-Boden-Abstand 0 cm, kein Leistendruckschmerz. Druckschmerzen

im Bereich des Beckenkamms rechts, Hüftfunktionen frei, Lasegue negativ.

Diagnostik

Die Röntgendiagnostik des Beckens und beider Hüften Lauenstein ergab im dorsalen rechten Os ilium mehrere große Herde mit osteolytischen Aufhellungen (Abb. 1), Hüftgelenk unauffällig, keine Pathologie im Bereich der proximalen Femura. Die Laborwerte ergaben massive Entzündungswerte (BSG von 90/100, CRP etwas erhöht). Wegen Verdacht auf eine maligne Grunderkrankung umgehende Einweisung in die Abteilung für Pädiatrische Onkologie und Hämatologie an der Klinik für Kinder- und Jugendmedizin St. Hedwig in Regensburg. Weitere Diagnostik mit Sklettszintigrafie und Kernspintomografie von Becken und Beinen zeigte multiple verdächtige Herde im Bereich der distalen Tibia rechts, an der linken distalen Tibia und im linken Tibiakopf, unveränderter Befund im Bereich des Beckens mit begleitender Kontrastmittelaufnahme im Bereich des M. iliacus. Die Laborwerte ergaben nach wie vor eine massiv beschleunigte BSG von 50/90, Hb 10,8, CRP 22. Differenzialdiagnostisch wurde eine chronisch rezurrenente multifokale Osteomyelitis erwogen, zudem eine

Langerhans-Zellhistiozytose, ein Lymphom oder eine septische Osteomyelitis.

Diagnose

Multifokale Osteomyelitis mit Nachweis einer Infektion mit *Mycobacterium avium* intracelluläre und osteolytischen Herden im linken Tibiakopf epi- und metaphysär, an der distalen Tibia metaphysär links und geringer rechts, im rechten Os ilium mit Einbeziehung von ISG und Acetabulum sowie M. iliacus.

Therapie

Tuberkulostatische Therapie mit Clarithromycin, Rifampicin, Ethambutol sowie analgetisch Indometazin bei Bedarf. Seit Beginn dieser Medikation im November 2009 rasche Besserung der Beschwerden, im Januar 2010 Schmerzfreiheit, guter Allgemeinzustand, Analgetika nicht mehr nötig, BSG rückläufig auf 22/38, CRP normal, alkalische Phosphatase erwartungsgemäß etwas erhöht. Weiteres Vorgehen: klinische und radiologische Verlaufskontrollen sowie Fortsetzung der tuberkulostatischen Therapie über zwölf bis 24 Monate.

Dr. med. Thomas Bambach

Aschenbrennerstraße 2a,
92331 Parsberg

Ihr besonderer Fall?

Hier stellen wir prägnante Kasuistiken aus der orthopädisch/unfallchirurgischen Praxis vor, die im Hinblick auf (Differenzial)Diagnostik, Therapie oder Verlauf interessant und lehrreich sind.

Machen Sie mit!

Schicken Sie uns Bildmaterial (Röntgen, CT, MRT o.ä.) mit den wichtigsten Informationen (Anamnese, Befund, Diagnostik, Diagnose, Therapie, Verlauf).

Kontakt

Urban & Vogel GmbH
Redaktion **ORTHOPÄDIE & RHEUMA**
Aschauer Str. 30, 81549 München
E-Mail: kathrin.rothfischer@springer.com